01. LA VCS

L’examen par les ultrasons de la VCS peut être effectué par un abord transœsophagien (figures 1 et 2) (3).

Pour rester ouvert, ce vaisseau collabable doit être soumis à une pression de distension plus élevée que sa pression critique de fermeture. Chez un patient soumis à une ventilation assistée mécanique, la phase inspiratoire entraîne une élévation moindre de la pression auriculaire droite que de la pression pleurale.

De ce fait, la pression de distension de la VCS, représentée par la différence entre ces deux pressions, est diminuée lors de la phase inspiratoire du cycle respiratoire assisté, et peut devenir insuffisante pour maintenir le vaisseau ouvert chez un patient hypovolémique.

Film 1 : *Collapsus complet cyclique de la VCS à chaque insufflation chez un patient en ventilation contrôlée et présentant une insuffisance circulatoire aiguë. Cet aspect est typique de la présence d'une hypovolémie et indique une expansion volémique.*

Film 2 : *Patient insuffisant respiratoire chronique et sous ventilation mécanique pour une décompensation respiratoire. Comme au film 1, la présence d'un collapsus partiel de la VCS à chaque insufflation signe l'existence d'une hypovolémie. Notez que la fréquence respiratoire basse permet de visualiser entre chaque insufflation une augmentation progressive du diamètre du vaisseau, suggérant l'augmentation progressive du volume sanguin central.*

Film 3 : *Patient pris en charge pour un choc septique et en ventilation contrôlée. Comme pour les films 1 et 2, la présence d'un collapsus complet de la VCS à chaque insufflation requière une expansion volémique.*

Ainsi, la VCS confrontée à une augmentation de pression pleurale, se comporte comme un ''resistor de Starling'', et l'influence de la pression externe sur son diamètre est déterminée par les conditions de zone .

Nous avons proposé d'utiliser un indice de collapsibilité de la VCS, calculé comme la différence entre le diamètre expiratoire maximum et le diamètre inspiratoire minimum, divisée par le diamètre expiratoire maximum.

Cet indice permet de prévoir la réponse à l'administration de fluide chez un patient ventilé présentant des signes d'insuffisance circulatoire (4). Cette évaluation nécessite l'examen de la VCS dans son grand axe (coupe longitudinale) par une sonde transœsophagienne multiplan (figure 2), et l'enregistrement couplé de l'image bi-dimensionnelle et de l'étude TM. Les mesures effectuées chez 66 patients en choc septique, nous ont montré qu'un indice de collapsibilité supérieur à 36%, permettait de prédire, avec une sensibilité de 90% et une spécificité de 100%, une réponse positive à l'expansion volémique, marquée par une augmentation significative du débit cardiaque (4).

Film 4 : *Enregistrement en Doppler pulsé du flux dans le tronc de l'artère pulmonaire et en mode TM des variations respiratoires de la VCS chez un patient septique présentant une insuffisance circulatoire aiguë. L'index cardiaque est de 2,5 l/min/m2. L' échocardiographie retrouve une chute cyclique importante de l'éjection du ventricule droit lors de l'inspiration, secondaire à un collapsus complet de la VCS au même temps.*

Film 5 : *Même patient qu'au film 4, juste après une expansion volémique. L'index cardiaque est maintenant de 4,5 l/min/m2. Les variations respiratoires du flux Doppler dans l'artère pulmonaire sont maintenant minimes et le collapsus inspiratoire de la VCS a disparu. L'insuffisance circulatoire est corrigée.*

Dans le même travail, nous avons observé une distribution bimodale des indices de collapsibilité, la plupart des patients subissant un collapsus inspiratoire complet, ou presque complet, ou bien, à l'inverse, ne présentant que des variations respiratoires insignifiantes du diamètre de la VCS.

Ceci nous semble confirmer le parallèle effectué avec un ''resistor de Starling'' , qui obéit à la loi du tout ou rien.

Médiathèque

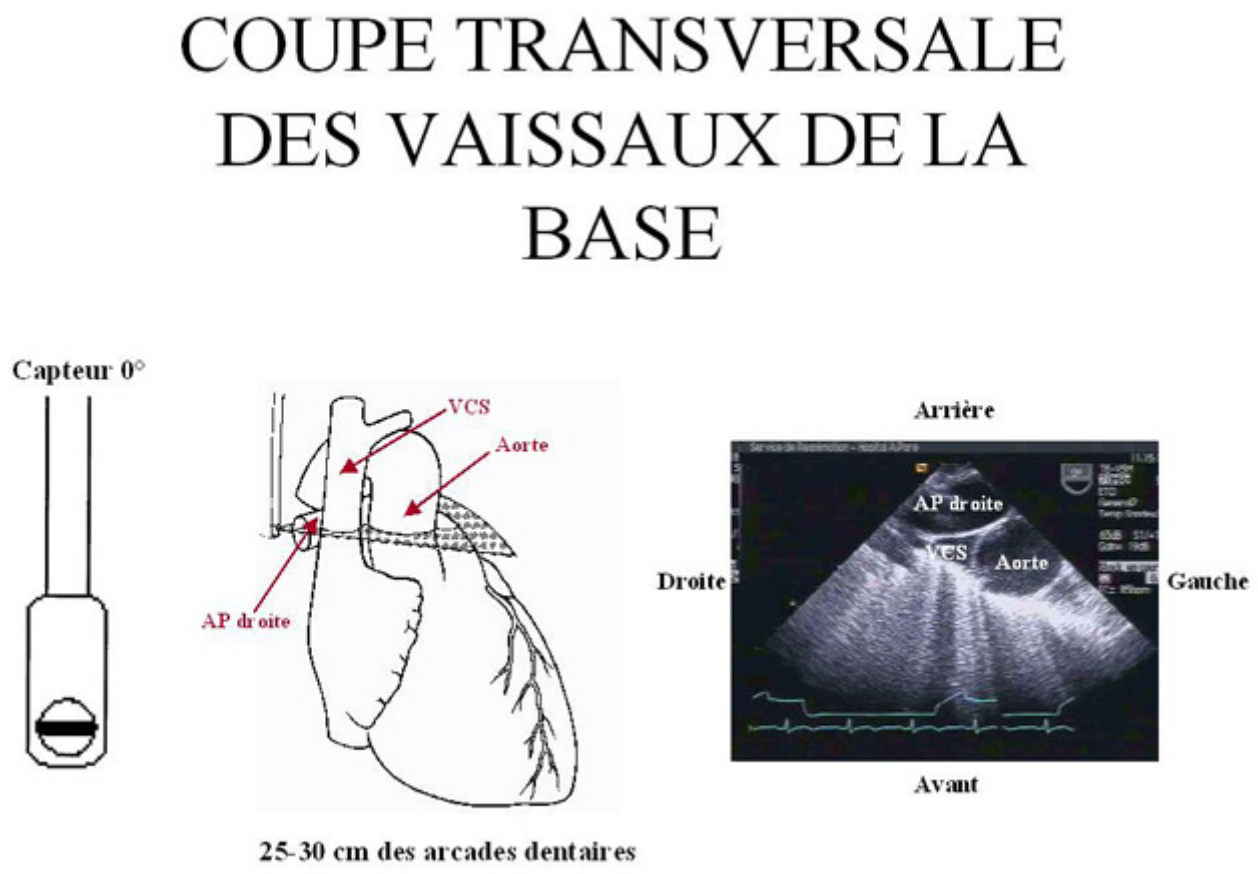

Figure 1 : Coupe transversale des vaisseaux de la base par voie transoesophagienne, passant par la VCS. AP : artère pulmonaire.

COUPE LONGITUDINALE DES VAISSAUX DE LA BASE

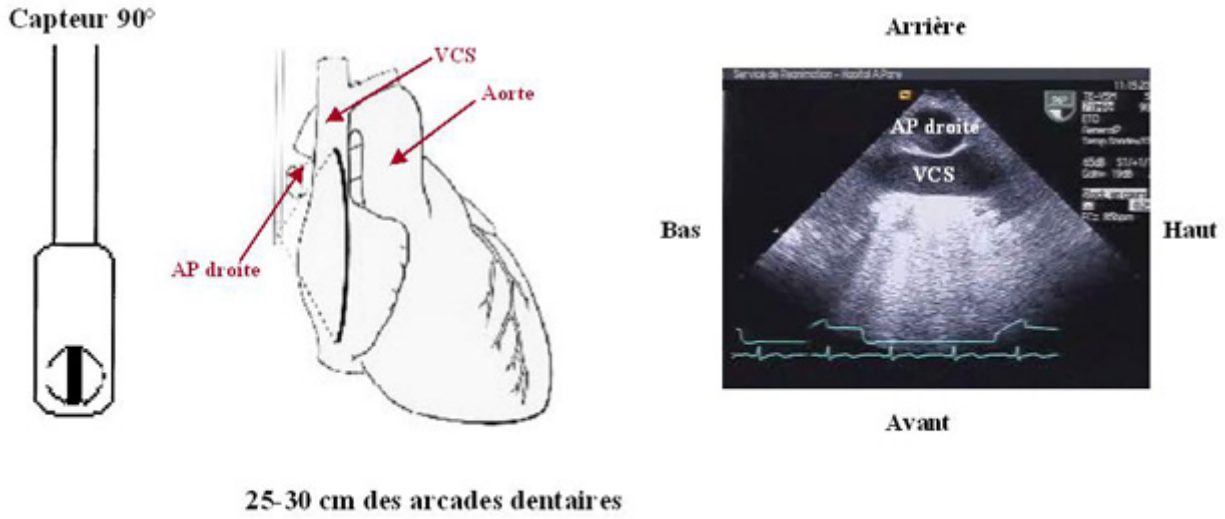

Figure 2 : Coupe longitudinale des vaisseaux de la base, obtenue à partir de la coupe transversale (figure 1) en tournant le capteur de la sonde à 90°. C'est à partir de cette coupe que les variations respiratoires du diamètre de la VCS seront étudiées. AP : artère pulmonaire

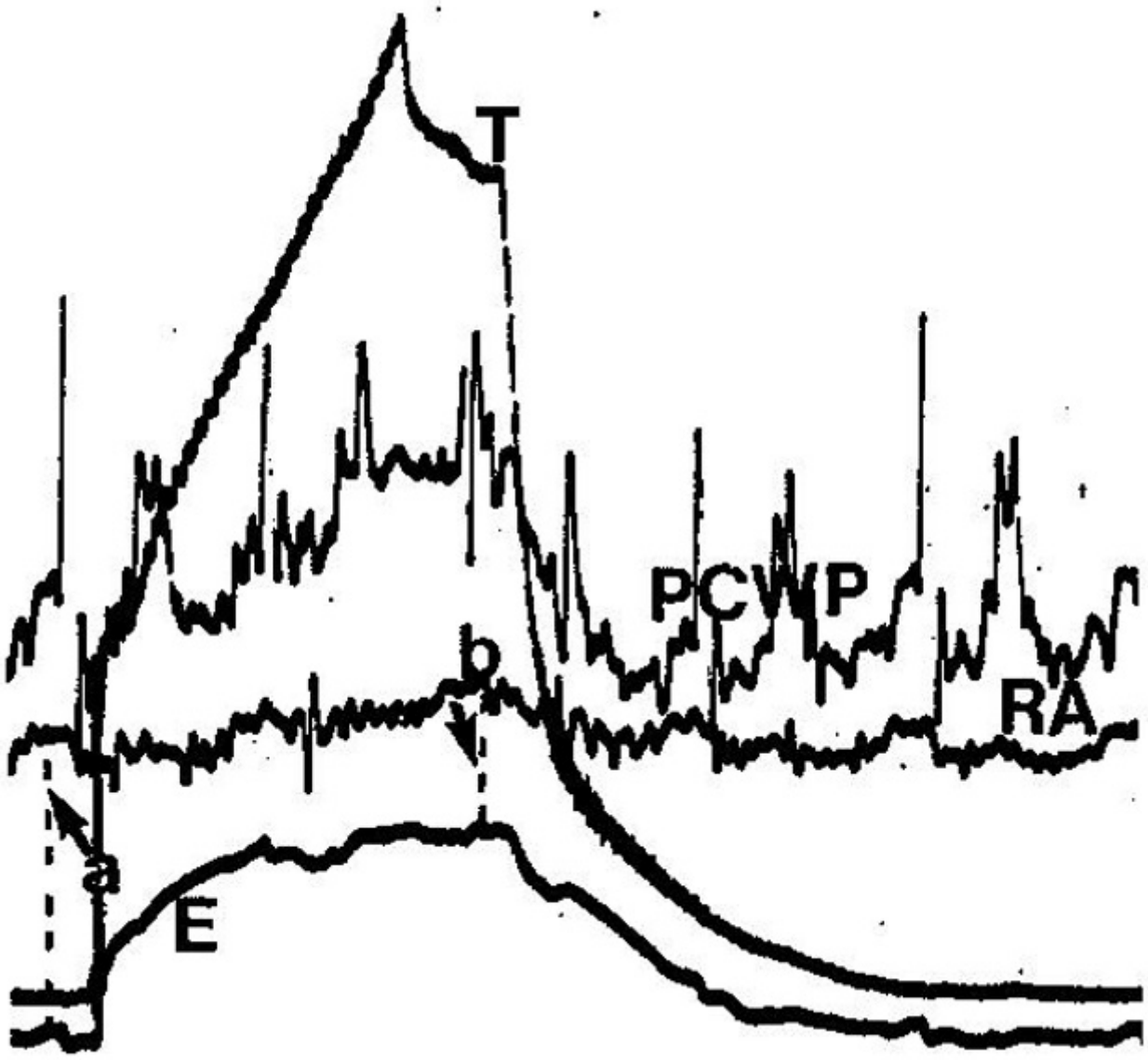

Figure 3 : Enregistrement simultané de la pression trachéale (T), capillaire pulmonaire (PCWP), auriculaire droite (RA), et œsophagienne (E, permettant la mesure de la pression pleurale). Pendant la phase d'insufflation, la pression pleurale s'élève plus que la pression auriculaire droite (ou pression veineuse centrale), produisant une diminution inspiratoire de la pression de distension (matérialisée par une flèche).

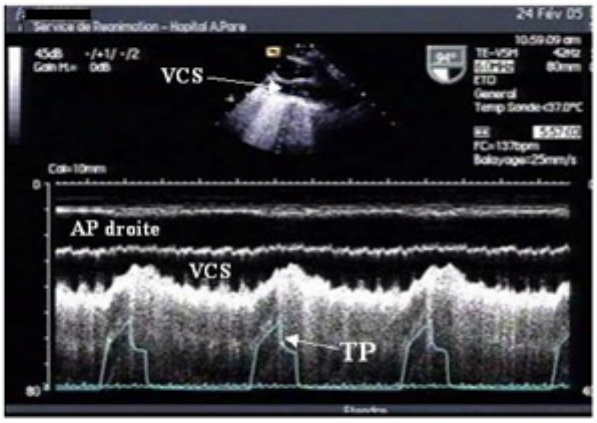

Figure 4 : Collapsus partiel de la VCS visualisé sur une coupe longitudinale du vaisseau, en couplant le mode TM au mode bidimensionnel. Cet enregistrement a été fait chez un patient ventilé en insuffisance circulatoire et il suggérait l'existence d'une hypovolémie. TP : pression dans les voies aériennes ; AP : artère pulmonaire.

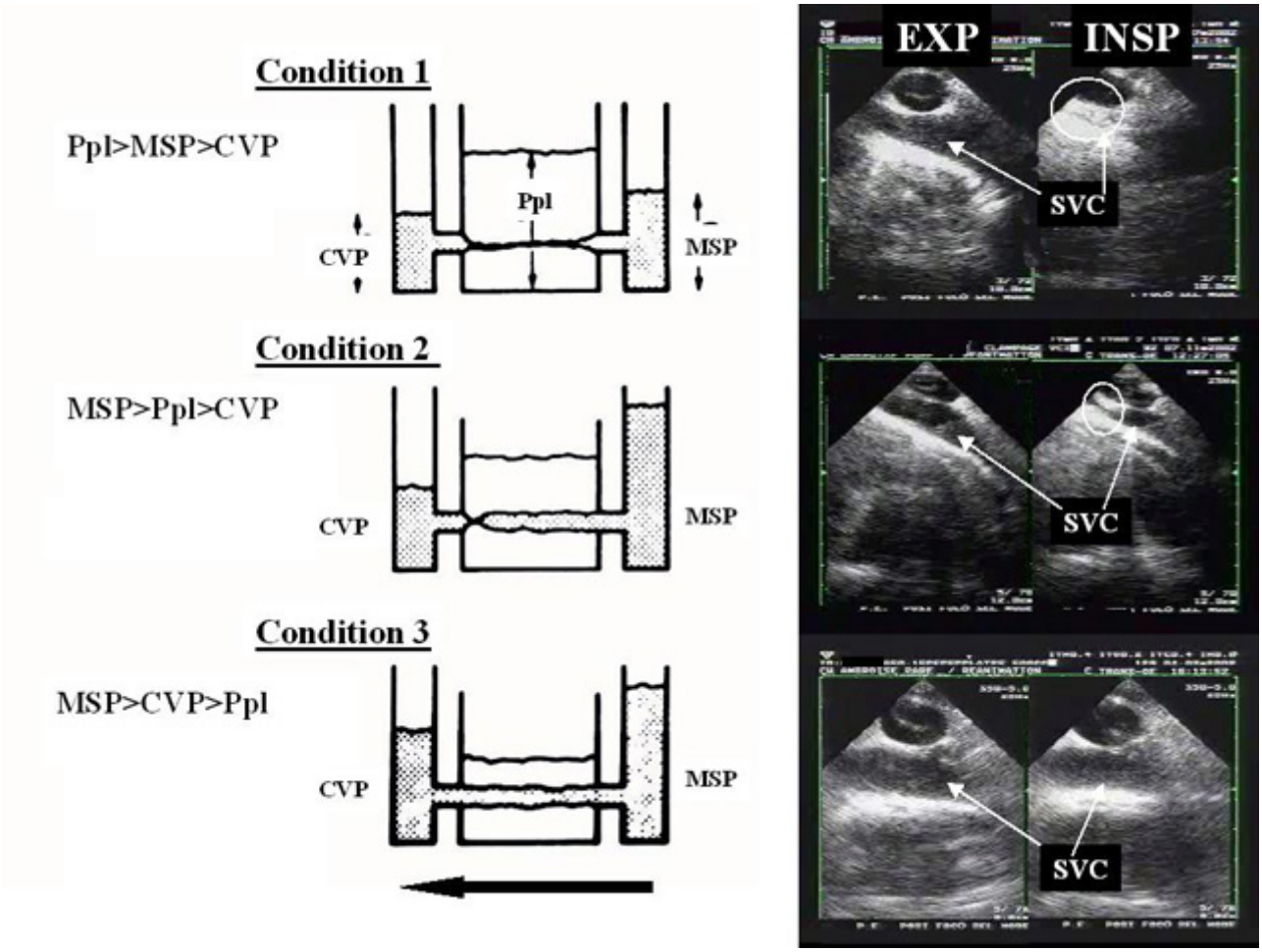

Figure 5 : A gauche : représentation schématique de la veine cave supérieure (SVC) comme un ‘’resistor de Starling’’, avec une pression d’entrée (la pression systémique moyenne de la partie supérieure du corps, MSP), une pression de sortie (la pression veineuse centrale, CVP), et une pression externe (la pression pleurale, Ppl). La flèche représente le sens de l’écoulement sanguin. A droite, exemples cliniques illustrant les trois conditions de zone. En haut (condition 1) : la pression d’entrée devient inférieure à la pression pleurale pendant l’inflation pulmonaire mécanique, ce qui produit un collapsus complet de la veine cave. Cette situation est illustrée par l’examen d’un patient hypovolémique. Au milieu (condition 2) : seule la pression de sortie est réduite, et l’ inflation pulmonaire produit un collapsus localisé à l’entrée de l’oreillette. Cette situation est illustrée par un examen obtenu après clampage de la veine cave inférieure lors d’une procédure chirurgicale d’hépatectomie réglée, un geste qui réduit la pression veineuse centrale sans diminuer la pression systémique moyenne. En bas (condition 3) : la pression de sortie reste plus élevée que la pression externe, et le vaisseau reste complètement ouvert pendant l’inflation pulmonaire. Cette situation est illustrée par l’ examen de la veine cave après une expansion volémique. INSP : insufflation ; EXP : expiration

$$\text{Index de collapsibilité VCS} = D_{max} - D_{min} / D_{max}$$

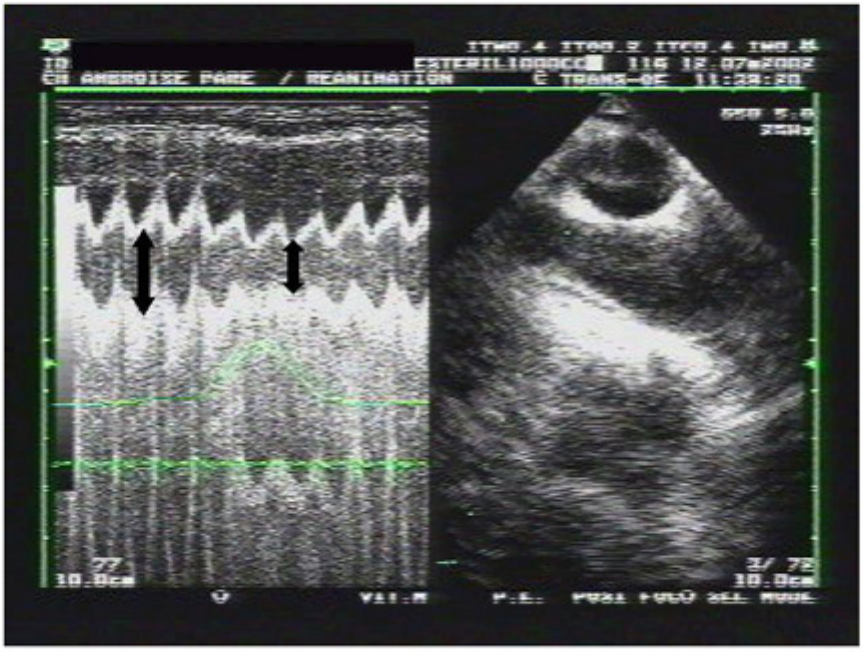

Figure 6 : Mesure de l'index de collapsibilité de la VCS à partir d'une coupe longitudinale du vaisseau (voir figure 2), en couplant le mode TM au mode bidimensionnel. Le diamètre maximal (Dmax) est observé en expiration alors que le diamètre minimal (Dmin) est observé au plateau de l'insufflation.

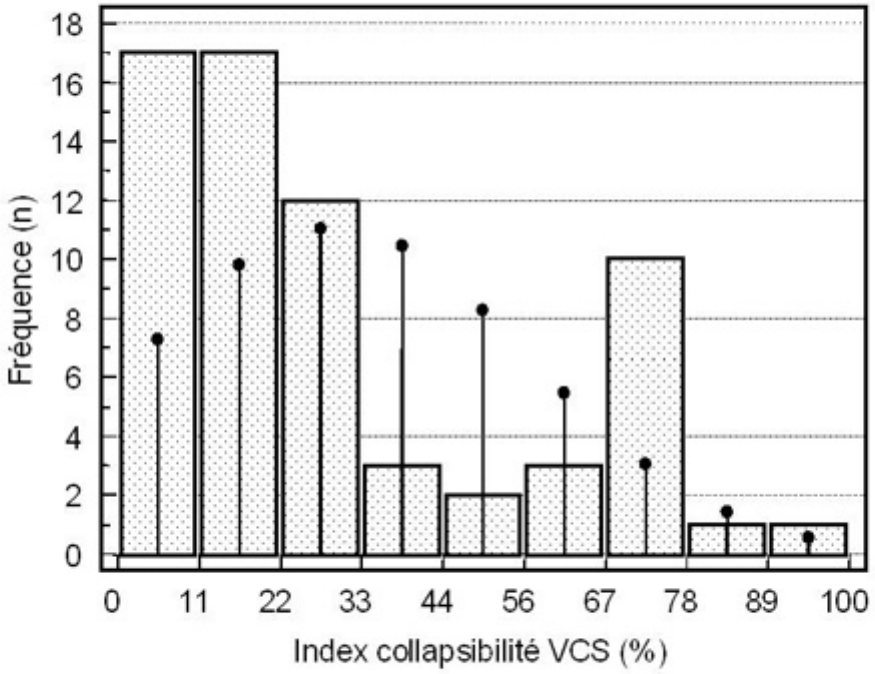

Figure 7 : Répartition des valeurs de l'index de collapsibilité de la VCS chez 66 patients ventilés pour un choc septique. Une majorité des patients présentait un index inférieur à 30% ou supérieur à 60%. Les traits verticaux indiquent ce que serait une répartition normale.