01. RAPPEL : L'INTERDÉPENDANCE VENTRICULAIRE

Un bref rappel de ce phénomène physiologique est nécessaire pour bien comprendre les anomalies échocardiographiques observées au cours du CPA.

Normalement, les ventricules droit et gauche se contractent en même temps, pendant la systole. Lorsque l'éjection ventriculaire droite est gênée, comme au cours du CPA, la contraction ventriculaire droite se prolonge, alors que le ventricule gauche (VG) a déjà commencé sa phase de diastole. La poussée persistante du VD est alors responsable d' une inversion du gradient de pression trans-septal, la pression s'exerçant sur la face ventriculaire droite devenant supérieure à celle exercée sur la face ventriculaire gauche. C'est ce qui provoque le déplacement septal vers la gauche observé au cours du CPA au début de la diastole (Figure1).

Cet aplatissement septal persiste pendant toute la diastole, car les pressions de remplissage ventriculaires sont supérieures à droite, du fait de la surcharge diastolique Figure 1).
Mais dès le début de la systole, le gradient de pression trans-septal est inversé à nouveau, et le septum est chassé vers la cavité ventriculaire droite (Figure 1). Il en résulte une cinétique “paradoxale “ du septum inter-ventriculaire. Un autre élément physiologique important à prendre en compte, est le fait que le péricarde, qui entoure les deux ventricule, est rigide. Ainsi, toute dilatation ventriculaire droite se fait aux dépends du ventricule gauche, qui est alors comprimé Figure 2.

Un dernier élément physiologique à rappeler est la variabilité de la taille du VD en fonction de la qualité de son remplissage : une hypovolémie peut réduire de façon marquée les dimensions de la cavité ventriculaire droite, et ce désordre doit être corrigée préalablement à l’examen échocardiographique, pour que celui-ci puisse être correctement interprété. L’existence d’un retour veineux insuffisant affectant la taille du VD peut être détecté par l’examen échographique des veines caves (2, 3, 4). En particulier, chez un patient ventilé, un collapsus partiel ou complet de la veine cave supérieure lors de l’insufflation mécanique témoigne d’une hypovolémie.

Film 1 : Coupe longitudinale de la veine cave supérieure (VCS) *lors d’une ETO chez un patient ventilé pour un sepsis secondaire à une pneumopathie. L’image bidimensionnelle (à droite) couplée au TM (à gauche) démontre un collapsus de la VCS lors de chaque insufflation. Cet aspect suggère la présence d’une hypovolémie et la nécessité d’avoir recours à une expansion volémique.*

Film 2 : *Chez le même patient que sur le film 1, l’expansion volémique a permis de corriger l’insuffisance circulatoire et de supprimer le collapsus de la VCS lors de l’ insufflation.*

Médiathèque

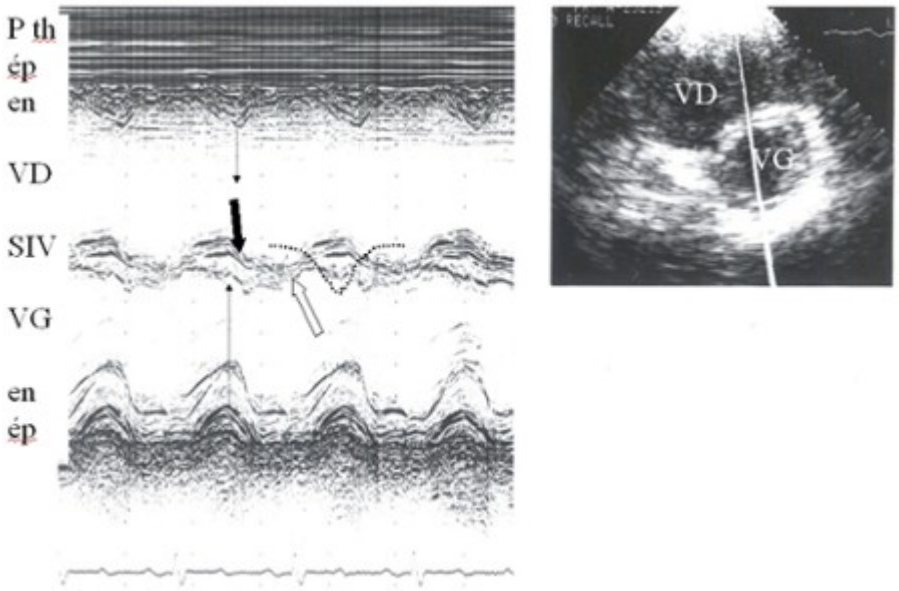

Figure 1

Figure 1

Page 1 sur 2

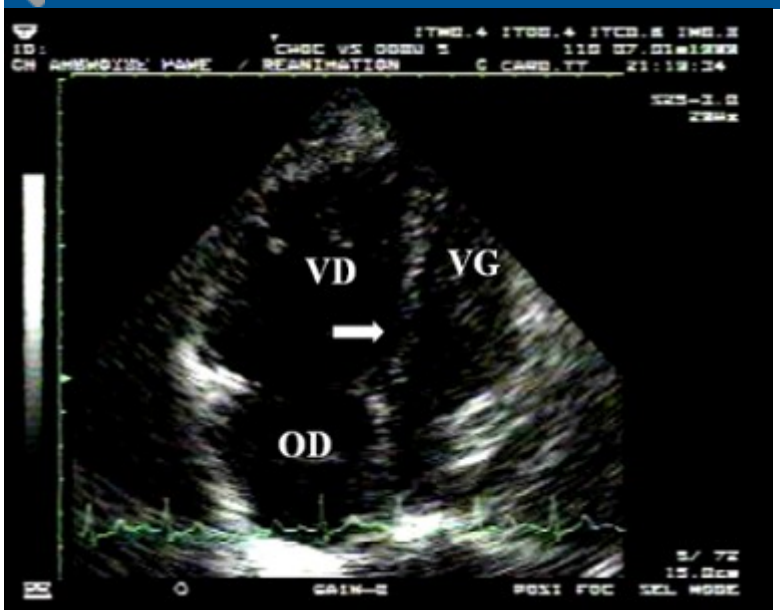

Figure 2

Figure 2

Figure 1 : La dyskinésie septale du cœur pulmonaire aigu.Un abord parasternal en petit axe permet d'enregistrer en mode TM, guidé par l'image bidimensionnelle, les différents structures traversée par les ultra sons : Pth : paroi thoracique antérieure, ép : épicarde, en : endocarde, VD : cavité ventriculaire droite, SIV : septum inter-ventriculaire, VG : cavité ventriculaire gauche. Les flèches verticales fines montrent la fin de la contraction ventriculaire, et illustrent le retard de la fin de la contraction ventriculaire droite sur la gauche, provoquant le déplacement septal proto-diastolique, signalé par la flèche noire épaisse. Le septum reste déplacé pendant toute la diastole, et il est chassé à nouveau vers la cavité ventriculaire droite lors de la contraction ventriculaire gauche suivante (flèche épaisse blanche). La cinétique septale normale théorique en pointillé a été figurée pour matérialiser clairement la dyskinésie.

Figure 2 : Dilatation ventriculaire droite majeure au cours d'une embolie pulmonaire massive. Sur cette vue apicale 4 cavités, l'oreillette droite (OD) et le ventricule droit (VD) sont très dilatés. Le ventricule gauche (VG) apparaît comprimé par le déplacement septal (flèche).