02. LA VCI

L’examen par les ultrasons de la VCI peut être effectué facilement par une voie transthoracique, sous costale (5,6).
La mesure du diamètre de la VCI dans différentes positions permet de différencier les sujets normaux des patients qui ont une pression auriculaire droite élevée (7). Dans leur célèbre étude sur le retour veineux, Guyton et ses collaborateurs, ont montré chez le chien qu’une pression auriculaire droite modérément négative améliorait le retour veineux, mais qu’une négativité plus importante le freinait, au contraire (8). Pour expliquer cela, Guyton invoque un collapsus de la VCI à son entrée dans le thorax, illustrant l’incapacité pour un vaisseau collabable à transmettre une pression négative (8). Dans un travail sur l’asthme grave, nous avons fourni la première démonstration de la réalité de ce phénomène chez l’homme (9).

Film 6 : *Echographie par voie sous costale de la VCI chez un patient en ventilation spontanée et hospitalisé pour un asthme aigu grave. A chaque inspiration, notez le collapsus de la VCI au niveau de son entrée dans le thorax, secondaire à la pression intra-thoracique très négative.*

Chez un sujet sain respirant spontanément, les variations cycliques de la pression pleurale, qui sont transmises à la cavité auriculaire droite, produisent des variations cycliques du retour veineux, qui est augmenté par l'inspiration, ce qui entraîne une réduction inspiratoire de diamètre de la VCI de l'ordre de 50% (5).
Lorsque la VCI est dilatée, la relation entre le diamètre et la pression est située sur sa partie horizontale : les variations respiratoires de diamètre, entraînées par une baisse inspiratoire de pression, sont donc abolies.

C'est ce que l'on observe au cours de la tamponnade cardiaque (10), ou en cas de défaillance ventriculaire droite sévère (6).

Chez un patient soumis à une ventilation assistée, la phase inspiratoire provoque une augmentation de pression pleurale, qui est transmise à l'oreillette droite, réduisant ainsi le retour veineux. Le résultat est une inversion des changements cycliques du diamètre de la VCI, qui augmente en phase inspiratoire et diminue en phase expiratoire.

Film 7 : *Echographie par voie sous costale de la VCI chez un patient en ventilation contrôlée. A l'inverse du film 6, l'insufflation est responsable d'une augmentation de diamètre de la VCI.*

Ces variations sont abolies aussi par une dilatation de la veine cave témoignant d'une pression auriculaire droite élevée, pour la même raison que précédemment (figure 11).
Les variations respiratoires du diamètre de la VCI chez un patient ventilé ne s'observent donc que lorsque la pression auriculaire droite est normale, c'est à dire basse. Chez un patient en insuffisance circulatoire, cette constatation peut témoigner d'une hypovolémie.
La mesure du diamètre de la VCI chez un patient ventilé ne permet pas de prévoir avec précision la pression auriculaire droite (11). Par contre, l'absence de variations respiratoires du diamètre de la VCI chez un patient ventilé présentant des signes d' insuffisance circulatoire, laisse penser que dans 90% l'expansion volémique sera inefficace (12).

Feissel et ses collaborateurs ont été les premiers à proposer d'utiliser les variations respiratoires du diamètre de la VCI pour prévoir la réponse au remplissage chez un patient ventilé (12). En exprimant la variabilité respiratoire du diamètre de la VCI comme la différence entre la valeur du diamètre inspiratoire maximum et du diamètre expiratoire minimum, divisée par la moyenne des deux valeurs, ces auteurs ont montré qu'une augmentation de 12% pendant la phase inspiratoire permettait de différencier les patients susceptibles de répondre au remplissage vasculaire, en terme d'augmentation du débit cardiaque, de ceux qui y seraient insensibles, avec une valeur prédictive positive de 93%, et une valeur prédictive négative de 92% (12). Le grand mérite de ce travail est de proposer un paramètre dynamique non invasif pour évaluer le bénéfice potentiel de l' expansion volémique. En outre, l'examen de la VCI est particulièrement facile, et requière une expérience limitée en échocardiographie. Les constatations de Feissel ont été simultanément confirmées par notre équipe (13).

Film 8 : *Patient en ventilation contrôlée et présentant une insuffisance circulatoire aiguë. L'échographie de la VCI objective des variations respiratoires très importantes du vaisseau suggérant la présence d'une hypovolémie et la nécessite d'une expansion volémique. Dans cette situation caricaturale, notez également le petit diamètre de la VCI en expiration, témoin d'une pression veineuse centrale basse.*

Film 9 : *Chez le même patient qu'au film 8, une première expansion volémique a permis de corriger partiellement l'hypotension, d'augmenter le débit cardiaque. Les variations respiratoires de la VCI, bien que diminuées, restent importantes.*

Film 10 : *Chez le même patient qu'aux films 8 et 9, une deuxième expansion volémique permet de corriger totalement l'hypotension, d'augmenter encore le débit cardiaque. Les variations respiratoires de la VCI ont maintenant disparues.*

Il reste cependant une inconnue : cet index est il toujours valable lorsque les patients ont une pression abdominale élevée, qui limite les variations du diamètre de la VCI ?

Un autre phénomène observé au niveau de la VCI chez un patient ventilé, est un flux rétrograde, sans rapport avec une fuite tricuspidienne, et causé par la compression cyclique de la paroi auriculaire droite par le poumon.

Film 11 : *Echographie bidimensionnelle et en mode TM de la VCI chez un patient en ventilation contrôlée. L'injection veineuse périphérique de contraste, obtenu en agitant 8cc de sérum salé avec 2cc d'air, permet de visualiser lors de chaque insufflation un reflux de sang de l'oreillette droite vers la VCI et les veines sus-hépatiques.*

Cette compression chasse le sang présent dans la cavité vers l'arrière, surtout lorsqu'elle se produit lors de la systole cardiaque, alors que la valve tricuspide fermée empêche tout flux antérograde (14). Ce flux rétrograde est une cause majeure d'imprécision lors de la mesure du débit cardiaque par la méthode de dilution thermique chez un patient ventilé (14).
Pour conclure, l'examen des veines caves par les ultrasons fournit des indices nouveaux, précis, et faciles à acquérir, sur la réponse à attendre d'une expansion volémique chez un patient ventilé, présentant un tableau d'insuffisance circulatoire.

Médiathèque

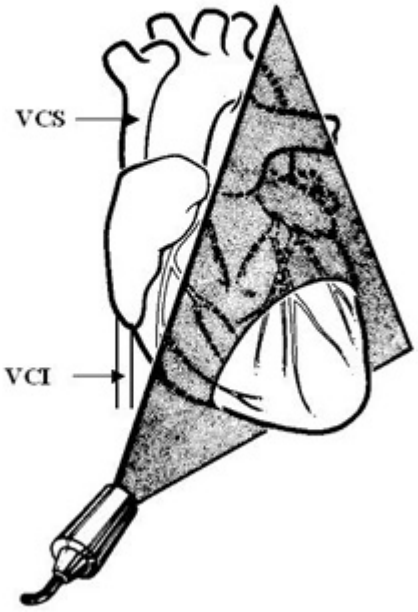

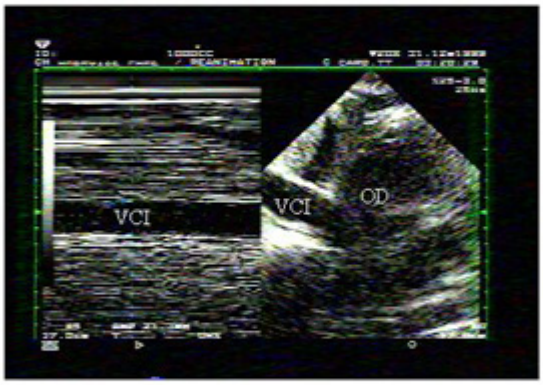

Figure 8 : Coupe longitudinale de la VCI, couplant le mode TM au mode bidimensionnel. Le capteur de la sonde transthoracique doit être positionné en sous costal et doucement tourner à 90° dans le sens inverse des aiguilles d'une montre. OD : oreillette droite.

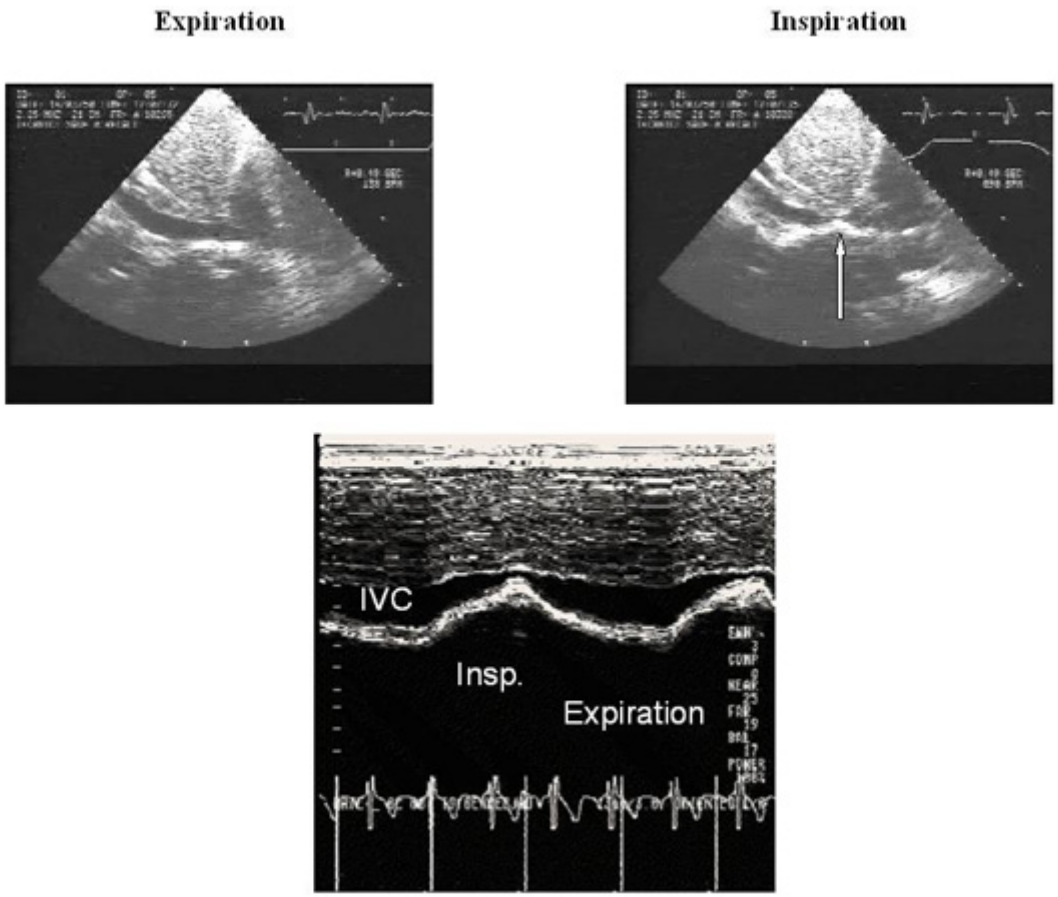

Figure 9: Variations respiratoires de la VCI chez deux patients présentant un asthme aigu grave. L'enregistrement bidimensionnel du patient du haut visualise le collapsus du vaisseau lors de l'inspiration (flèche) au niveau de son passage à travers le diaphragme. L'enregistrement TM du patient du bas fait la même constatation.

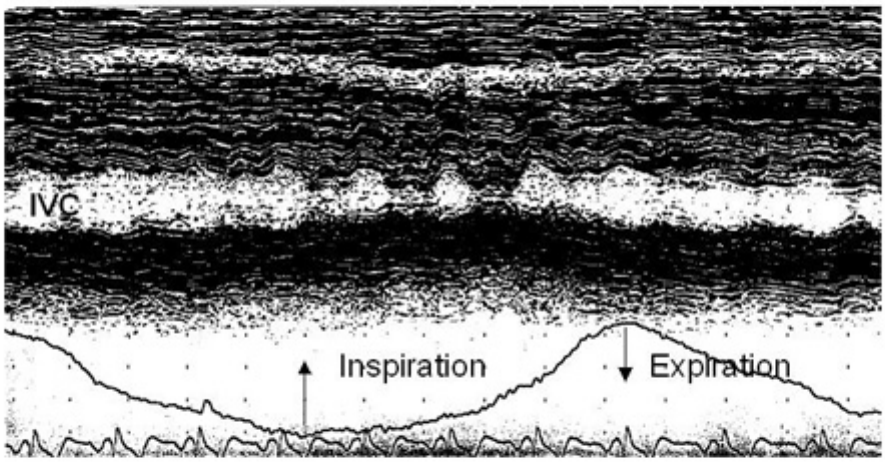

Figure 10: Variations respiratoires physiologiques du diamètre de la VCI chez un volontaire sain respirant calmement. Il existe une diminution du diamètre lors de chaque inspiration.

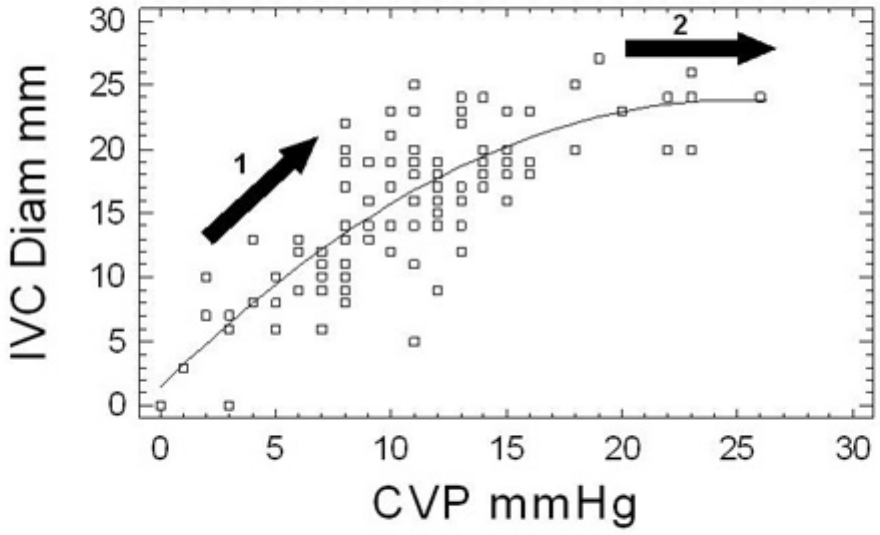

Figure 11 : Mesures simultanées de la pression veineuse centrale (CVP) et du diamètre de la veine cave inférieure (IVC Diam) obtenus en fin d'expiration chez 108 patients ventilés. La relation pression/diamètre de la VCI est caractérisée par une partie ascendante initiale (flèche 1), où l'indice de compliance (pente de la relation) ne varie pas, et une partie terminale presque horizontale, où l'indice de compliance diminue progressivement, du fait de la distension.

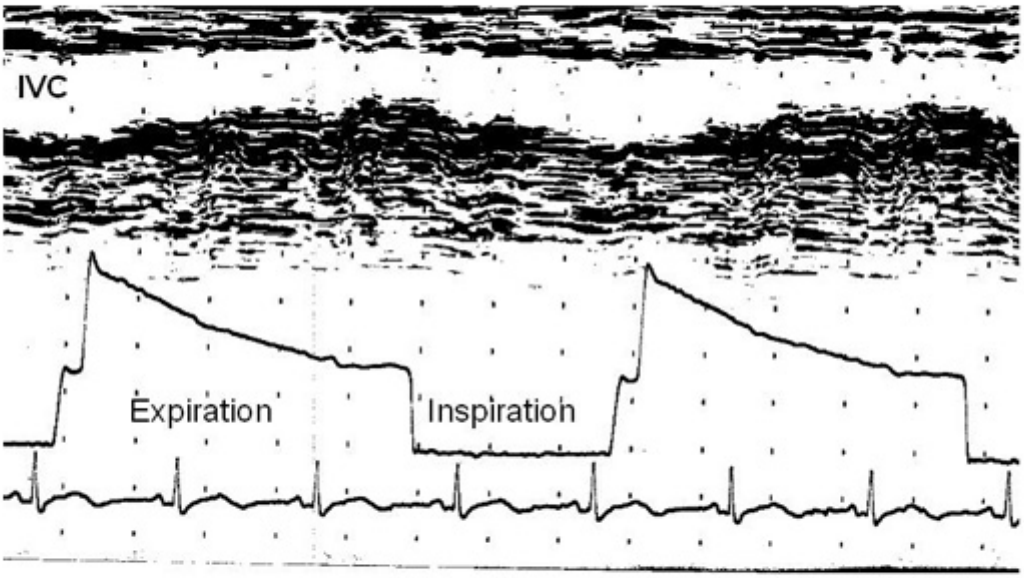

Figure 12 : Variations respiratoires du diamètre de la VCI chez un patient en ventilation contrôlée. Il existe une augmentation du diamètre lors de chaque insufflation.

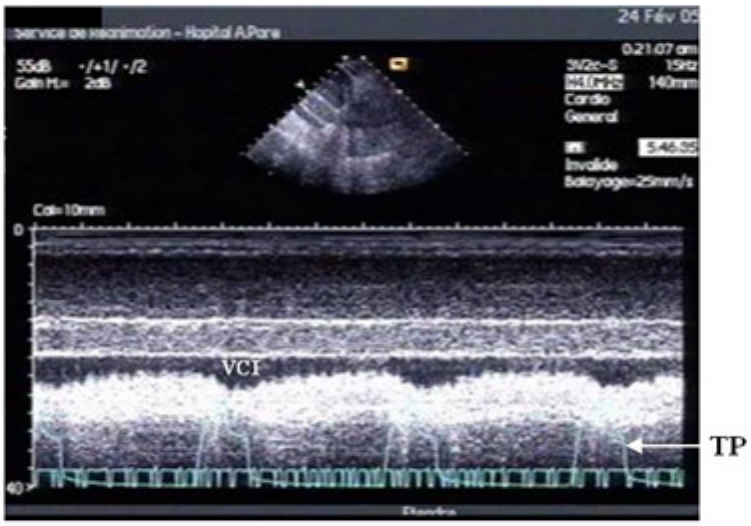

Figure 13 : Enregistrement des variations du diamètre de la VCI en mode TM chez un patient septique en ventilation contrôlée et qui présentait une insuffisance circulatoire. L' importance des variations suggèrent la présence d'une hypovolémie et la nécessité d'un remplissage vasculaire.

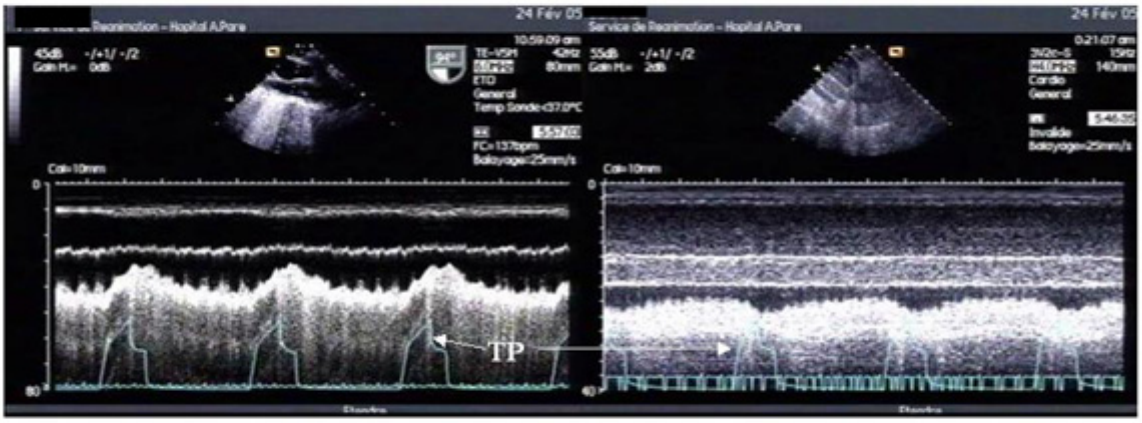

Figure 14: Examen par les ultrasons des veines caves supérieures (gauche) et inférieure (droite) chez le même patient ventilé, hypotendu. L'examen échocardiographique trans-œsophagien montre un collapsus partiel de la veine cave supérieure lors de l'insufflation, alors que l'échocardiographie trans-thoracique, utilisant une voie sous costale, montre un élargissement de la veine cave inférieure lors de l'inspiration. Chez ce patient, une expansion volémique permit de restaurer la pression artérielle, et abolit les variations de diamètre des veines caves. TP : pression trachéale.