

UVSQ

université PARIS-SA

04. LA SURCHARGE DIASTOLIQUE

La surcharge diastolique du ventricule droit se traduit par une dilatation de la cavité ventriculaire droite en fin de diastole. Cette dilatation est facile à observer, mais plus difficile à mesurer précisément : la forme particulière du ventricule droit rend tout calcul de volume par l'échocardiographie impossible en pratique. Par contre, il est facile de mesurer la surface du ventricule droit en grand axe, par une vue apicale 4 cavités, ou par voie trans-œsophagienne. On peut ainsi établir le rapport des surfaces télé-diastoliques des deux ventricules, ce rapport étant normalement inférieur ou égal à 0,6. Un rapport supérieur à 0,6 peut donc être considéré comme témoignant d'une dilatation ventriculaire droite. Mais celle-ci n'est pas forcément pathologique, et doit être interprétée en fonction des autres signes échocardiographiques, et en particulier en fonction de la présence ou non d'une anomalie septale suggérant une surcharge systolique. De même, un aspect

Doppler normal du flux mitral, permet, devant un VD qui semble légèrement dilaté, d'éliminer une cause pathologique. Par contre, un rapport égal ou supérieur à 1 témoigne d'une dilatation ventriculaire droite marquée, et est toujours pathologique.

Film 7 : *Vue apicale des 4 cavités par voie transthoracique chez une patiente hospitalisée pour une EP massive. L'échocardiographie objective un CPA sévère ; notamment, il existe une dilatation majeure du VD, responsable d'un écrasement du VG. On note également l'existence d'une hyperkinésie relative de la portion apicale de la paroi libre du VD, décrite dans cette situation par Goldhaber. Elle n'est que la conséquence de la dilatation marquée du VD.*

Film 8 : *Patient sous ventilation contrôlée pour un SDRA secondaire à une pneumopathie varicelleuse extensive. L'ETO démontre la présence d'un CPA. Sur cette coupe grand axe du ventricule gauche, le VD apparaît très dilaté puisque que sa surface dans ce plan de coupe est plus importante que celle du VG. Le VG présente une restriction importante avec un aspect allongé typique dans cette situation « en doigt de gant ».*

La dilatation ventriculaire droite observée au cours du cœur pulmonaire aigu est associée à une dilatation auriculaire droite (Figure 2, Figure 10), et à un élargissement de la veine cave inférieure.

On observe aussi une régurgitation tricuspidiennne, qu'on peut mettre en évidence par échographie de contraste (Figure 11), et qui est utilisée pour mesurer, grâce au Doppler, la pression artérielle pulmonaire systolique (Figure 3). Lorsque la pression auriculaire droite devient supérieure à la pression auriculaire gauche, on peut assister à la réouverture d'un foramen ovale, qui était resté perméable. Cette anomalie, qui provoque un shunt droit-gauche, peut être détectée par l'échographie de contraste (Figure 12), ou par le Doppler couleur (Figure 13) (5, 6). Au cours de la maladie thrombo-embolique, elle est à l'origine d'embolies artérielle paradoxales (7).

Film 9 : *ETO chez une patiente sous ventilation contrôlée pour un SDRA secondaire à une inhalation massive. Après plusieurs jours de ventilation, la patiente développe un CPA. L'ETO objective la présence d'un foramen ovale perméable (flux orangé), grâce au Doppler couleur, en utilisant l'image bidimensionnelle (à droite) couplé au mode temps-mouvement (à gauche).*

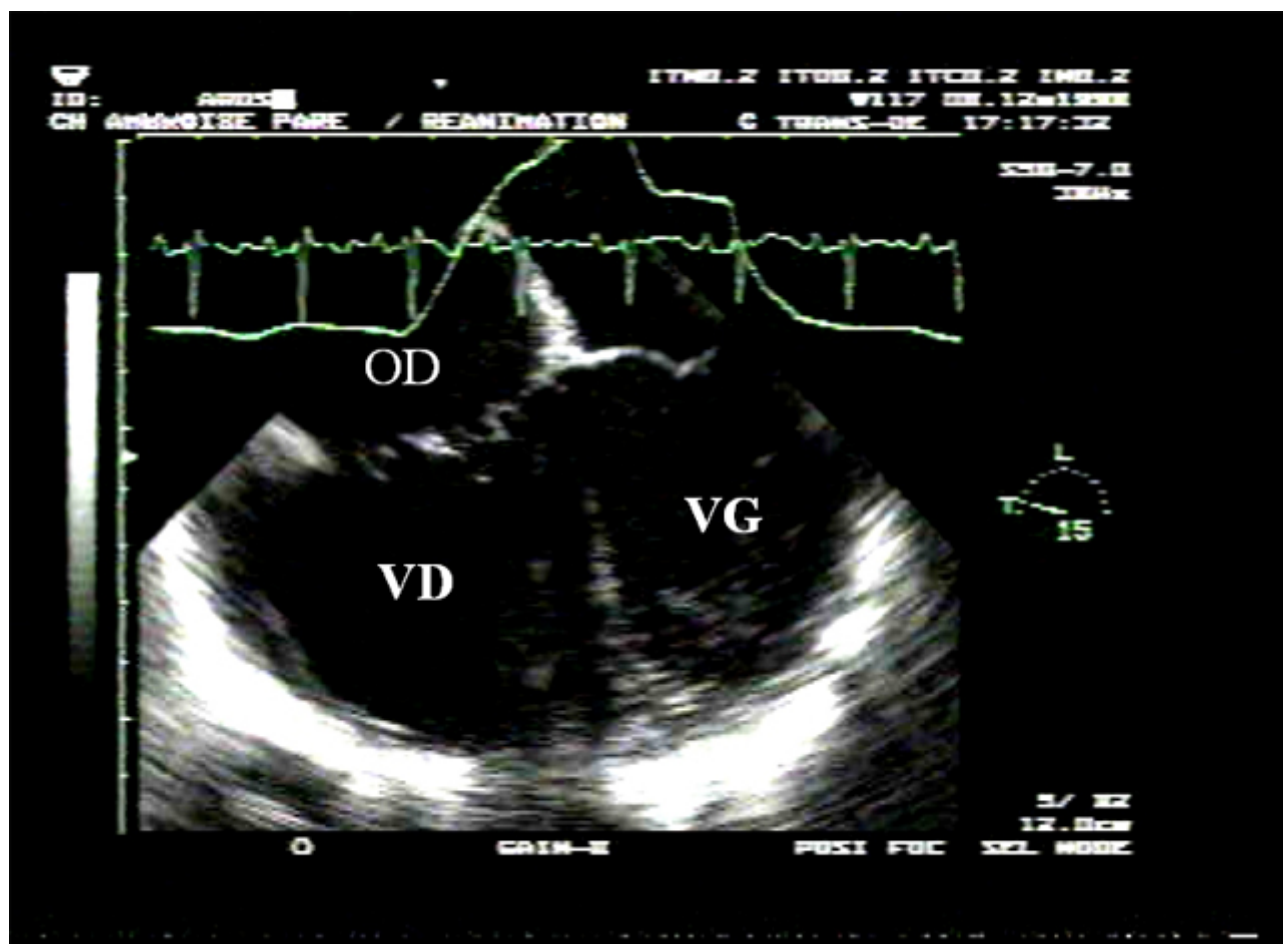


Figure 10 : Cœur pulmonaire aigu sévère au cours du syndrome de détresse respiratoire aiguë. Sur cette vue en grand axe obtenue par un abord trans-œsophagien, noter la surface ventriculaire droite (VD) supérieure à la surface ventriculaire gauche (VG). L'oreillette droite (OD) est aussi très dilatée.

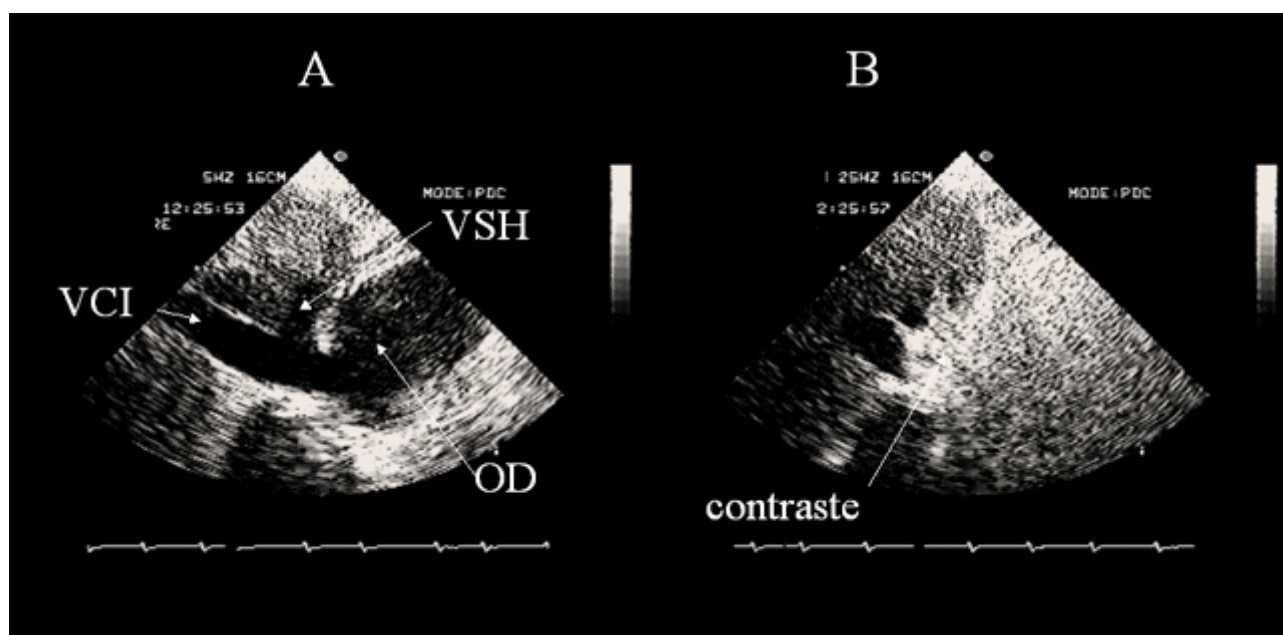


Figure 11 : Dilatation de la veine cave inférieure. A : chez cette patiente présentant une défaillance ventriculaire droite aiguë, la veine cave inférieure (VCI) et la veine sus-hépatique (VSH) sont dilatées. B : après injection de produit de contraste dans une veine du réseau cave supérieur, celui-ci reflue dans la VCI et la VSH, témoignant d'une incontinence de la valve tricuspide.

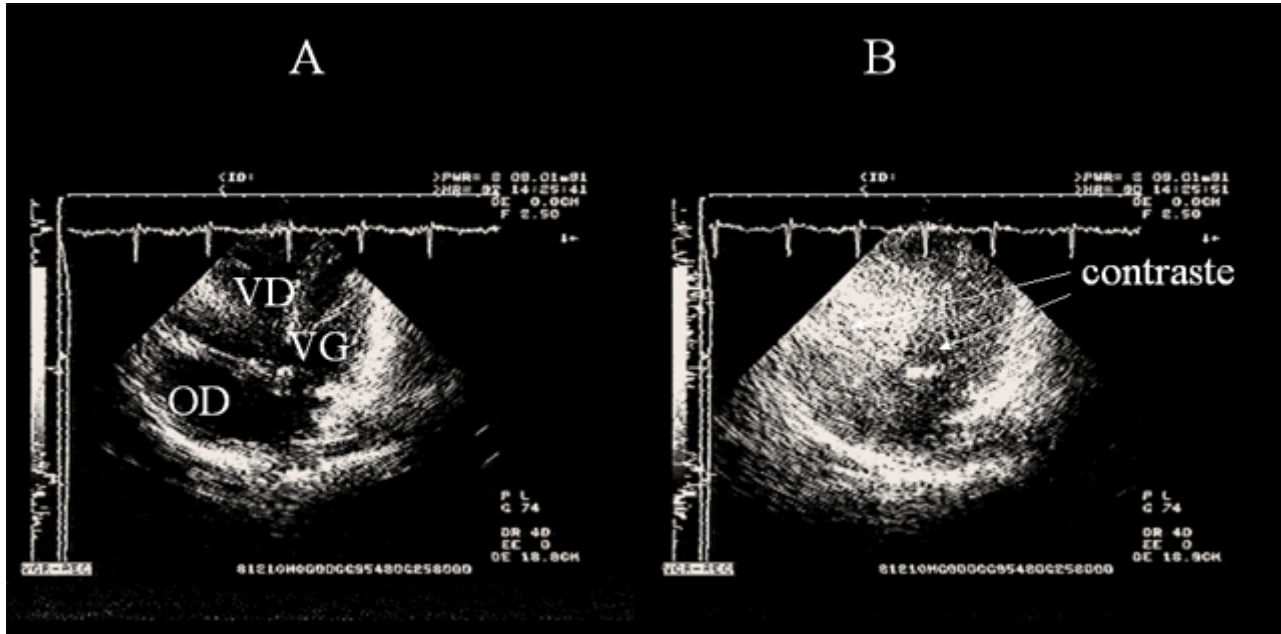


Figure 12 : Mise en évidence d'un patent foramen ovale (PFO) par échocardiographie de contraste. Chez ce patient présentant un cœur pulmonaire aigu compliquant une embolie pulmonaire massive et objectivé par une dilatation de l'oreillette droite (OD) et du ventricule droit (VD), avec réduction de la taille du ventricule gauche (VG) sur une vue apicale 4 cavités (A), l'injection de produit de contraste dans une veine périphérique (B) permet d'opacifier les cavités droites, mais révèle aussi un passage rapide du contraste dans les cavités gauches, témoignant de la perméabilité du foramen ovale.

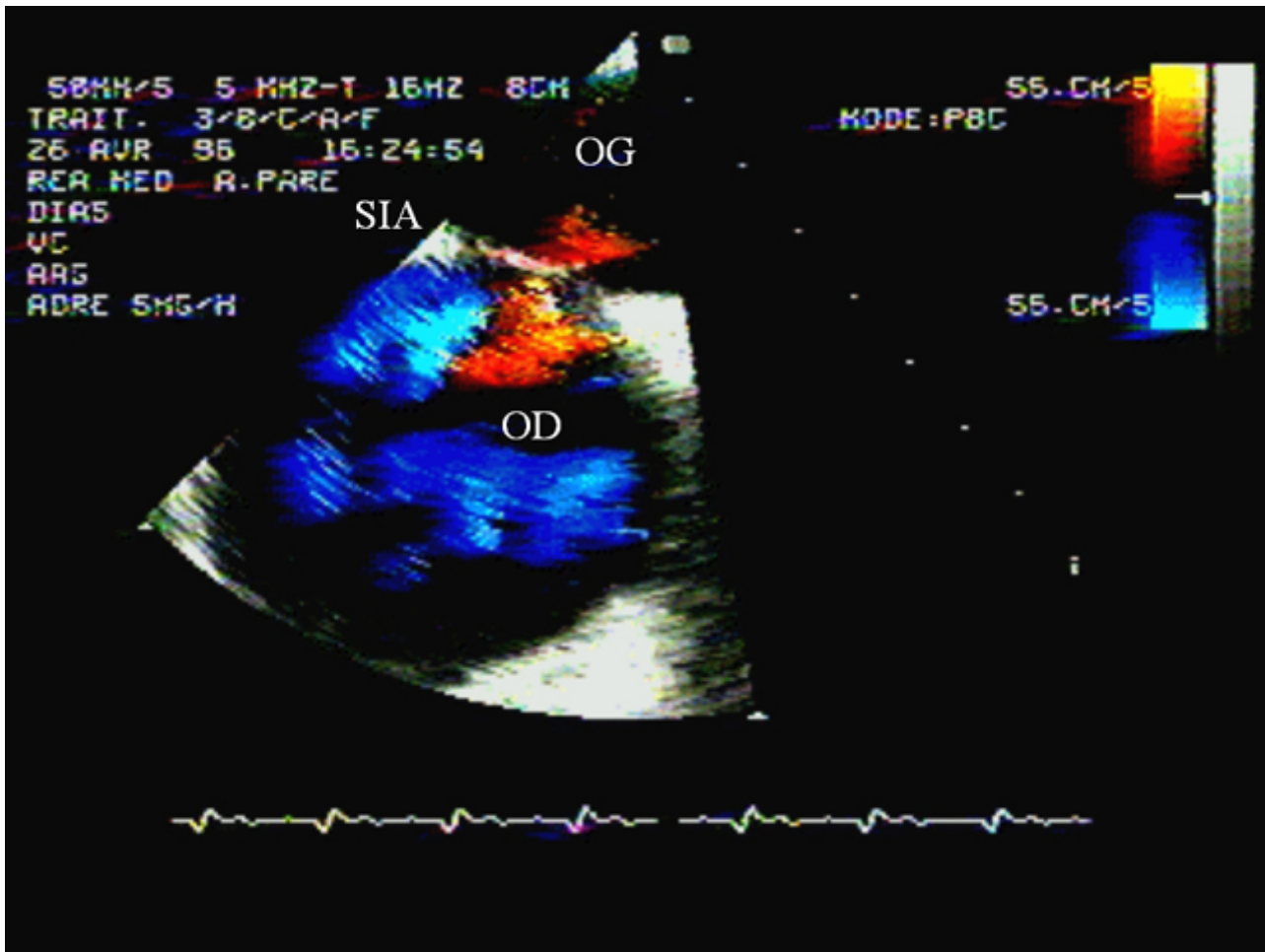


Figure 13 : Mise en évidence d'un patent foramen ovale (PFO) par le Doppler à codage couleur. Chez ce patient présentant un cœur pulmonaire aigu compliquant une embolie pulmonaire massive, l'examen du septum inter-auriculaire (SIA) à l'aide du Doppler couleur, permet de mettre en évidence un flux turbulent se dirigeant vers le capteur (coloré en rouge), et traversant le SIA, pour pénétrer dans l'oreillette gauche (OG). Noter aussi la dilatation majeure de l'oreillette droite (OD).