

# UVSQ

université PARIS-SA

## 06. LE CPA COMPLIQUANT L'EMBOLIE PULMONAIRE MASSIVE

Une EP massive, c'est à dire obstruant au moins deux artères lobaires, est la cause la plus fréquente de cœur pulmonaire aigu. C'est Kasper qui, le premier, a souligné l'intérêt de l'échocardiographie au cours de l'évaluation d'un patient suspect d'EP (12). Dans l'étude de Kasper, c'est le rapport des diamètres ventriculaires en mode TM qui permet de chiffrer la dilatation ventriculaire droite. Compte tenu de la déformation qui affecte la cavité ventriculaire droite lorsqu'elle se dilate, le rapport des surface que nous avons proposé (1) est plus fiable : un simple rapport de diamètre ignore en effet la déformation apicale.

En utilisant notre définition échocardiographique du CPA, qui associe dilatation ventriculaire droite et dyskinésie septale, nous avons noté, en étudiant 161 patients

successifs présentant une EP massive, la présence d'un CPA chez 61% de ces patients. Il s'agit le plus souvent d'un diagnostic à l'ETT, car il est rare qu'un patient présentant une EP massive soit soumis à une ventilation assistée. Cependant, chez certains patients mis en urgence sous ventilation assistée pour un arrêt cardio-respiratoire, l'ETO peut permettre un diagnostic immédiat, en objectivant le CPA, et même en visualisant le thrombus (13) (Figure 14).

**Film 15 :** *ETO chez une patiente hospitalisée en réanimation et ventilée pour la suspicion d'un choc septique à point de départ urinaire. L'échocardiographie a permis de redresser le diagnostic en visualisant un CPA et la présence d'un thrombus mobile dans l'oreillette droite.*

**Film 16 :** *Chez la même patiente que sur le film 15, une coupe longitudinale de l'artère pulmonaire droite au niveau de sa bifurcation lobaire visualise un thrombus mobile (image mobile arrondie).*

**Film 17 :** *Chez cette patiente présentant une EP massive, l'ETO objective cette fois-ci un thrombus adhérent à la paroi antérieure de l'artère pulmonaire droite. On note également un aspect de bas débit avec la présence de contraste dans la VCS et l'AP droite.*

**Film 18 :** *Gros thrombus mobile à l'origine de l'artère pulmonaire droite*

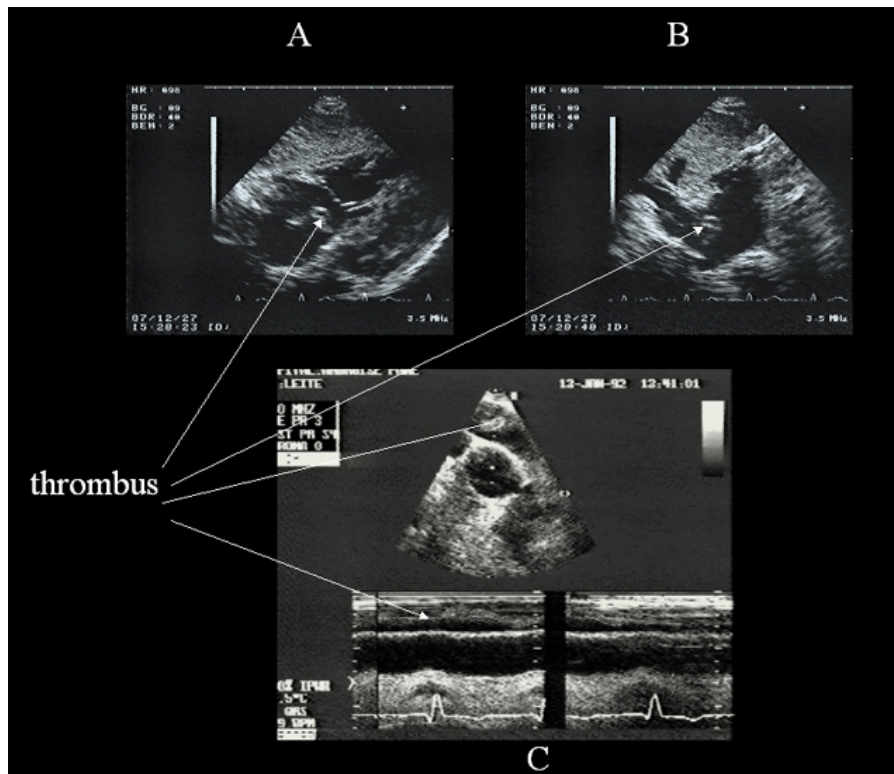
Un thrombus dans les cavités droites peut rarement être visualisé à l'ETT.

**Film 19 :** *ETT chez une patiente hospitalisée pour une EP massive. L'examen révèle un thrombus mobile serpentin dans l'oreillette droite qui s'engage cycliquement à travers l'anneau tricuspïdien.*

La présence d'un CPA au cours de l'EP témoigne d'une obstruction importante, mais ne s'accompagne pas toujours d'une insuffisance circulatoire, telle qu'elle est définie par la nécessité d'utiliser des drogues vaso-actives pour maintenir la pression artérielle systolique au-dessous de 90 mmHg (10). Cette circonstance est fréquente cependant : nous l'avons observée chez deux tiers des patients de notre étude qui présentaient un CPA compliquant une EP (10). Lorsque le patient ne développe pas d'acidose métabolique, le pronostic de cette insuffisance circulatoire est excellent, avec un support

vaso-actif de quelques heures, qui fait appel en première intention à la dobutamine (14), puis à l'adrénaline ou à la noradrénaline, si la dobutamine n'est pas rapidement efficace pour maintenir la pression artérielle. La présence d'une acidose métabolique, marquée par un déficit en base supérieur à 5 mmol/l, est un signe de gravité, le seul, de notre point de vue, qui justifie l'utilisation d'une thrombolyse médicamenteuse (10).

## Médiathèque



**Figure 14** : Visualisation d'un thrombus dans les cavités droites et dans l'artère pulmonaire. La présence d'un thrombus flottant dans l'oreillette droite est visualisée par échographie trans-thoracique (A, B). Chez un autre patient (C), un thrombus flottant est visualisé dans l'artère pulmonaire droite.